

Hidradenoma nodular simulando carcinoma basocelular

Felipe Alcayaga D.¹, Jaime Zapata S.¹, Pablo Muñoz A.², Juan Acuña H.³, Valentina Darlic E.⁴, Dan Hartmann S.⁵

RESUMEN

El hidradenoma nodular representa una entidad clínica y dermatoscópica desafiante dentro del espectro de tumores de las glándulas sudoríparas. Estos tumores, predominantemente de origen apocrino, exhiben una morfología benigna, pero pueden confundirse fácilmente con carcinomas basocelulares (CBC) debido a superposiciones en características dermatoscópicas. Se presenta el caso de una mujer de 31 años, sin antecedentes de relevancia, quién refirió cuadro de 3 años de evolución caracterizado por lesión en cuero cabelludo, que fue creciendo progresivamente. La dermatoscopia reveló telangiectasias arboriformes, áreas blancas brillantes, nidos ovoides azul-grisáceos, ulceraciones y escamas. La histopatología fue concordante con un hidradenoma. El diagnóstico diferencial entre hidradenomas y CBC se complica por la superposición de características dermatoscópicas. La presencia de telangiectasias arboriformes, áreas blancas brillantes y nidos ovoides azul-grisáceos, típicamente asociados con CBC, también se pueden observar en hidradenomas. Aunque son lesiones predominantemente benignas, el potencial de transformación maligna, justifica una vigilancia cuidadosa y, en muchos casos, la escisión quirúrgica como medida preventiva. Por ende, la correlación clínico-patológica y la consideración cuidadosa del potencial de transformación maligna son fundamentales para el manejo óptimo de estos pacientes.

Key words: hidradenoma nodular, tumor aneial cutáneo, histología

ABSTRACT

Nodular hidradenoma represents a challenging clinical and dermoscopic entity within the spectrum of sweat gland tumors. These tumors, predominantly of apocrine origin, exhibit benign morphology but can be easily confused with basal cell carcinomas (BCC) due to overlaps in dermoscopic features. The case of a 31-year-old woman is presented, with no relevant history, who reported a 3-year history characterized by a scalp lesion, which was progressively growing. Dermatoscopy revealed arboriform telangiectasias, bright white areas, blue-gray ovoid nests, ulcerations, and scales. Histopathology was consistent with hidradenoma. The differential diagnosis between hidradenomas and BCC is complicated by overlapping dermoscopic features. The presence of arboriform telangiectasias, bright white areas, and blue-gray ovoid nests, typically associated with BCC, can also be seen in hidradenomas. Although they are predominantly benign lesions, the potential for malignant transformation warrants careful surveillance and, in many cases, surgical excision as a preventive measure. Therefore, clinicopathological correlation and careful consideration of the potential for malignant transformation are essential for the optimal management of these patients.

Palabras claves: nodular hidradenoma, cutaneous adnexal tumor, histology

¹Departamento de Dermatología, Facultad de Medicina, Universidad de Chile.

²Servicio de Dermatología, Hospital Clínico Universidad de Chile.

³Servicio de Anatomía Patológica, Hospital San José, Santiago de Chile.

⁴Facultad de Medicina, Universidad del Desarrollo, Santiago de Chile.

⁵Facultad de Medicina, Universidad Finis Terrae, Santiago de Chile.

Trabajo no recibió financiamiento. Los autores declaran no tener conflictos de interés.

Recibido: 4 de junio de 2024
Aceptado: 28 de septiembre de 2024

Correspondencia autor:
Felipe Alcayaga D.
Email: falcayaga@ug.uchile.cl

El hidradenoma nodular representa una entidad clínica y dermatoscópica desafiante dentro del espectro de tumores de las glándulas sudoríparas. Estos tumores, predominantemente de origen apocrino, exhiben una morfología benigna, pero pueden confundirse fácilmente con carcinomas basocelulares (CBC) debido a superposiciones en características dermatoscópicas¹. A pesar de su naturaleza generalmente benigna, la posibilidad de transformación maligna en hidradenocarcinomas plantea un dilema clínico significativo, con implicaciones importantes para el diagnóstico y manejo².

CASO CLÍNICO

Mujer de 31 años, sin antecedentes de relevancia, refirió cuadro de 3 años de evolución caracterizado por lesión en cuero cabelludo, que fue creciendo progresivamente, actualmente presenta un tumor nodular de 2x2 cm, traslúcido, ulcerado y ocasionalmente sangrante (Figura 1A). La dermatoscopia reveló telangiectasias arboriformes, áreas blancas brillantes, nidos ovoides azul-grisáceos, ulceraciones y escamas (Figura 1B). Aunque el examen físico era sugestivo de CBC, la histopatología demostró una lesión constituida por células poliédricas oncóticas y claras con depósitos de glucógeno intracelular PAS+, concordantes con un hidradenoma, resaltando la divergencia entre la apariencia clínica y el diagnóstico definitivo (Figura 2).

DISCUSIÓN

El diagnóstico diferencial entre hidradenomas y CBC se complica por la superposición de características dermatoscópicas. La presencia de telangiectasias arboriformes, áreas blancas brillantes y nidos ovoides azul-grisáceos, típicamente asociados con CBC, también se pueden observar en hidradenomas^{3,4,5}. Esta similitud subraya la importancia de un análisis histopatológico metódico para confirmar el diagnóstico.

Aunque los hidradenomas son predominantemente benignos, el potencial de transformación maligna, estimado en un 6,7%, justifica una vigilancia cuidadosa y, en muchos casos, la escisión quirúrgica como

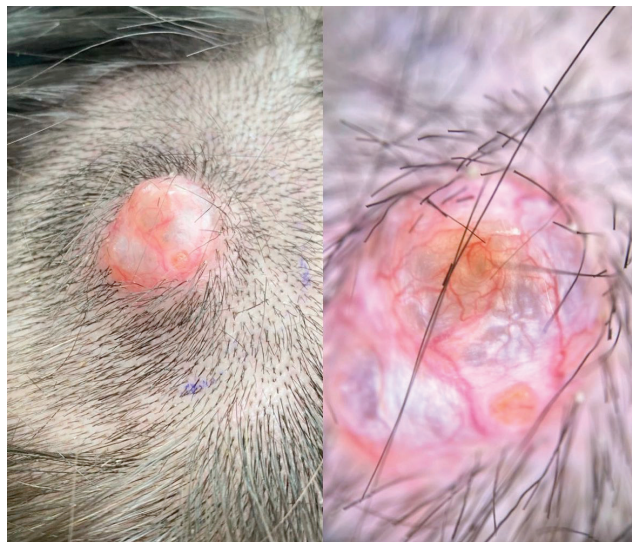

Figura 1

Tumor nodular, ubicado en cuero cabelludo, de 2x2 cm, traslúcido y ulcerado. Dermatoscopia: se evidencian telangiectasias arboriformes, áreas blancas brillantes, nidos ovoides azul-grisáceos, ulceraciones y escamas.

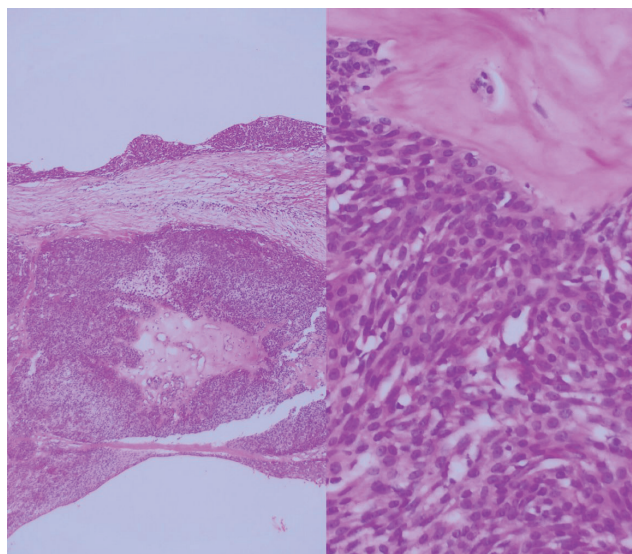


Figura 2

Imagen histopatológica del estroma hialinizado y células poliédricas basófilas. Que evidencia una lesión constituida por células poliédricas oncóticas y claras con depósitos de glucógeno intracelular PAS+, concordantes con un hidradenoma (Figura 2).

medida preventiva^{6,7}. La identificación temprana y el manejo adecuado de los hidradenomas son cruciales para prevenir la progresión a hidradenocarcinomas, que presentan desafíos significativos tanto en el diagnóstico como en el tratamiento⁸.

La escisión quirúrgica con márgenes adecuados se recomienda para garantizar la eliminación completa del tumor y minimizar el riesgo de recurrencia o transformación maligna. Este enfoque se alinea con las prácticas de manejo actuales para tumores cutáneos con potencial de malignización^{9,10}. Además, el seguimiento a largo plazo es esencial para detectar signos tempranos de recurrencia o transformación maligna.

CONCLUSIÓN

Este caso destaca las dificultades inherentes al diagnóstico y manejo de hidradenomas nodulares, particularmente en la diferenciación de CBC y otras neoplasias cutáneas malignas. La importancia de la correlación clínico-patológica y la consideración cuidadosa del potencial de transformación maligna son fundamentales para el manejo óptimo de estos pacientes. Futuras investigaciones deberían enfocarse en mejorar las estrategias de diagnóstico y tratamiento para estos tumores, facilitando así mejores resultados para los pacientes

REFERENCIAS

1. Zaballos P, Gómez-Martín I, Martín JM, Bañuls J. Dermoscopy of Adnexal Tumors. *Dermatol Clin*. 2018;36(4):397-412. doi:10.1016/j.det.2018.05.007
2. Martínez-Cabriales SA, Miranda-Maldonado I, Ocampo-Candiani J. Case for diagnosis. A bluish nodule on the scalp. *An Bras Dermatol*. 2017;92(2):275-276. doi:10.1590/abd1806-4841.20175861
3. Robles-Mendez JC, Martínez-Cabriales SA, Villarreal-Martínez A, et al. Nodular hidradenoma: Dermoscopic presentation. *J Am Acad Dermatol*. 2017;76(2S1):S46-S48. doi:10.1016/j.jaad.2016.07.003
4. Serrano P, Lallas A, Del Pozo IJ, et al. Dermoscopy of Nodular Hidradenoma, a Great Masquerader: A Morphological Study of 28 Cases. *Dermatology*. 2016;232(1):78-82. doi:10.1159/000441218
5. Palit SR, S VS, P N, S KS, M S V. An Unusual Presentation of Nodular Hidradenoma. *Cureus*. 2023;15(9):e44897. doi:10.7759/cureus.44897
6. Espejo Pérez I, Querol Gutiérrez JJ, Vilchez Márquez F. Hidradenoma nodular [Nodular hidradenoma]. *Semergen*. 2017;43(6):475-476. doi:10.1016/j.semereg.2016.10.002
7. Vázquez-Osorio I, Gonzalvo-Rodríguez P, Rodríguez-Díaz E. Diagnóstico ecográfico del hidradenoma nodular. *Actas Dermosifiliogr*. 2018;109(5):453-455. doi:10.1016/j.ad.2017.06.017
8. Bhullar A, Lee BR, Shamsudin N. Nodular hidradenoma arising on the site of a BCG scar. *Australas J Dermatol*. 2017;58(3):e135-e137. doi:10.1111/ajd.12544
9. Arthi M, Joseph LD, Arun Kumar K. Clinicopathological Profile of Nodular Hidradenoma: A ten year Study in a Tertiary Care Center. *J Cutan Aesthet Surg*. 2023;16(1):34-37. doi:10.4103/JCAS.JCAS_125_21
10. Maiti T, Somanna S, Devi BI, Unchagi A, Shukla D. Malignant nodular hidradenoma of scalp. *J Neurosci Rural Pract*. 2014;5(4):423-425. doi:10.4103/0976-3147.140011